

**主訴：咽頭痛**

# 高血圧の既往がある70歳代 男性 主訴：咽頭痛

## 【現病歴】

高血圧の既往があるADL自立の70歳代 独居の男性。

2日前から咽頭痛あり徐々に増悪。

1日前から声が出せない状態となり、食事は少量の水分しか摂れなくなった。

来院当日にかかりつけ医にTELし救急要請を勧められ、同日救急搬送された。

# 高血圧の既往がある70歳代 男性 主訴：咽頭痛

**【既往歴】** 高血圧

**【服薬歴】**

レザルタス®配合錠 1錠 1日1回

**【家族歴】** 特記事項なし

**【アレルギー】** 食物：なし、薬物：なし

**【生活歴】** 喫煙：20本/日（年数不明）、飲酒：なし

**【ADL】** 自立

# <Review of System>

**全身症状**：倦怠感（－）寝汗（－）食欲不振（＋）体重減少（－）

**頭頸部**：頭痛（－）鼻汁（－）鼻閉（－）咽頭痛/嚥下時痛（＋）嗝声（＋）

**循環器**：胸痛（－）動悸（－）起座呼吸（－）

**呼吸器**：呼吸困難（＋）咳（－）痰（－）

**消化器**：腹痛（－）悪心（－）嘔吐（－）下痢（－）

**腎・泌尿器**：排尿異常（－）排尿時痛（－）

**血液**：出血傾向（－）貧血症状（－）

**神経系**：筋力低下の自覚（－）しびれ（－）言語障害（－）

**筋骨格系**：関節痛（－）筋肉痛（－）

# <来院時現症>

意識レベル E4V5M6

体温 38.7℃、呼吸数 20回/分、脈拍 86回/分・整、血圧 159/75mmHg

SpO<sub>2</sub> 95%（室内気）発声可能、こもったような声、臥位になれる

**頭頸部**：眼瞼結膜蒼白なし、眼球結膜黄染・点状出血なし

短頸、頸部腫脹・両側圧痛あり、頸部発赤・熱感なし

咽頭後壁発赤軽度あり、口蓋扁桃腫大なし・白苔なし

**胸部**：呼吸音 左右差なし、stridorなし、wheezeなし

心音 整、心雑音は聴取しない

**腹部**：平坦・軟、圧痛なし、腸蠕動音亢進減弱なし

**四肢**：浮腫なし、関節腫脹・圧痛なし、皮疹・結節なし

## <血液検査>

WBC 16700 / $\mu$ l

好中球 85.1 %

好酸球 0.0 %

単球 5.1 %

リンパ球 9.7 %

RBC 365  $\times 10^4$  / $\mu$ l

Hb 12.7 g/dl

MCV 93.7 %

Plt 12.5 万/ $\mu$ l

TP 6.8 g/dl

Alb 3.7 g/dl

Tbil 3.4 mg/dl

AST 38 U/l

ALT 42 U/l

LDH 290 U/l

ALP 271 U/l

$\gamma$ -GTP 68 U/l

BUN 15 mg/dl

Cre 0.7 mg/dl

UA 6.4 mg/dl

Na 136 mEq/l

K 3.1 mEq/l

Cl 101 mEq/l

CPK 219 IU/l

Glu 144 mg/dl

CRP 16.52 mg/dl

## <胸部X-P>

明らかな浸潤影なし

心拡大あり

CTR 65%

## <心電図>

HR82 洞調律

ST-T変化なし

# 鑑別 **killer sore throat**

急性喉頭蓋炎

咽後膿瘍

扁桃周囲膿瘍

頸部口腔底蜂窩織炎 (Ludwig angina)

感染性血栓性頸静脈炎 (Lemierre症候群)

**➡ 耳鼻科コンサルト**



**<耳鼻科：喉頭ファイバー>** 喉頭蓋の著明な腫脹、声門確認不能

**診 断**

**急性喉頭蓋炎**

# 急性喉頭蓋炎

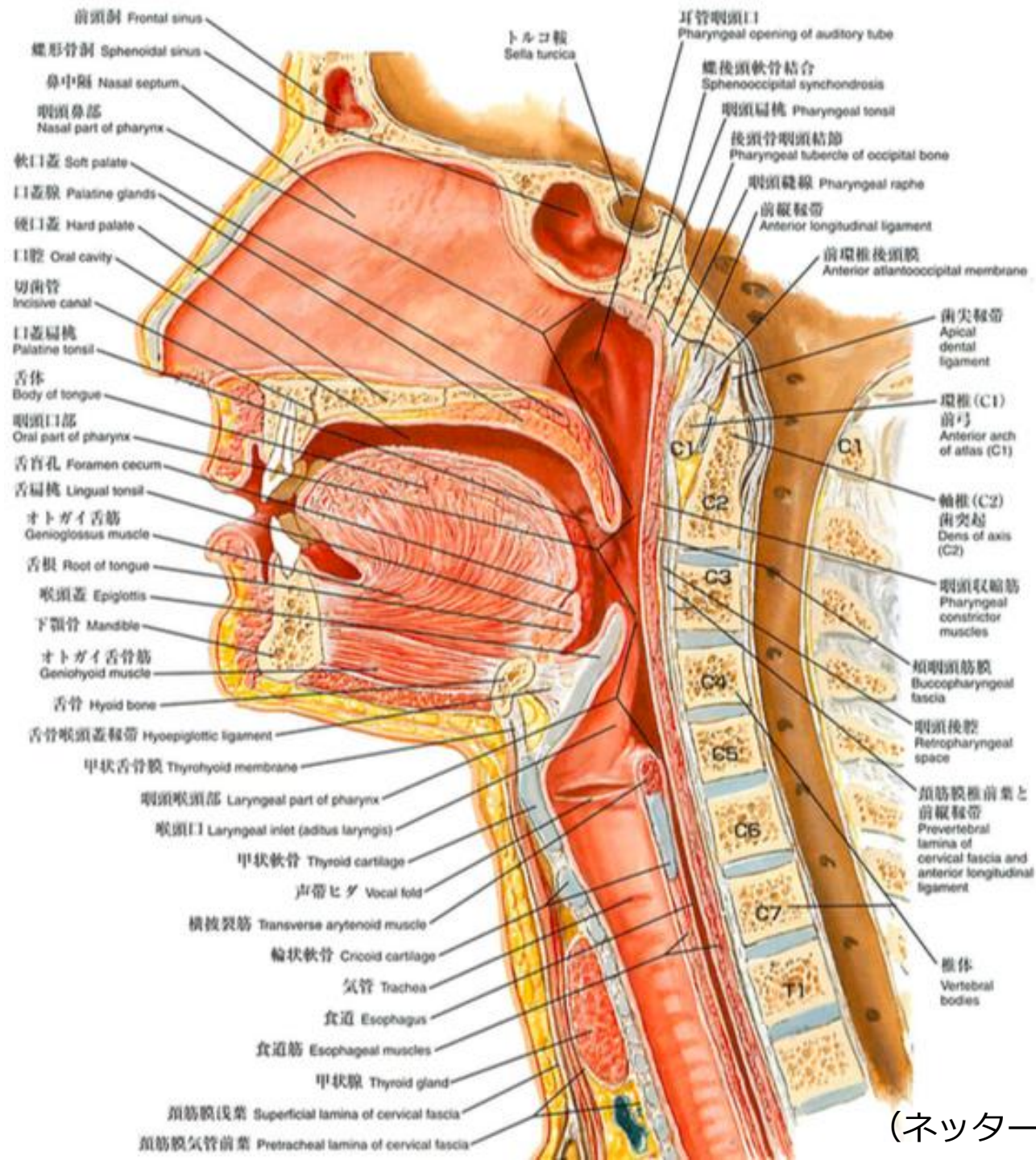
**狭窄音 (stridor)、流涎、発熱が3徴  
気道の確保が最優先の事項**

## 【原因微生物】

ウイルス (EBV、HSV、VZV)、細菌 (**インフルエンザ菌**、黄色ブドウ球菌、肺炎球菌、結核、腸内細菌科、その他の口腔内常在菌) など

## 【抗菌薬 (処方例)】

- CTRX 1g q12hr 7~10日間
- ABPC/SBT 1.5g q6hr 7~10日間
- AZM 500mg 1日1回 3日間



# A（気道）の異常を疑う4つのS

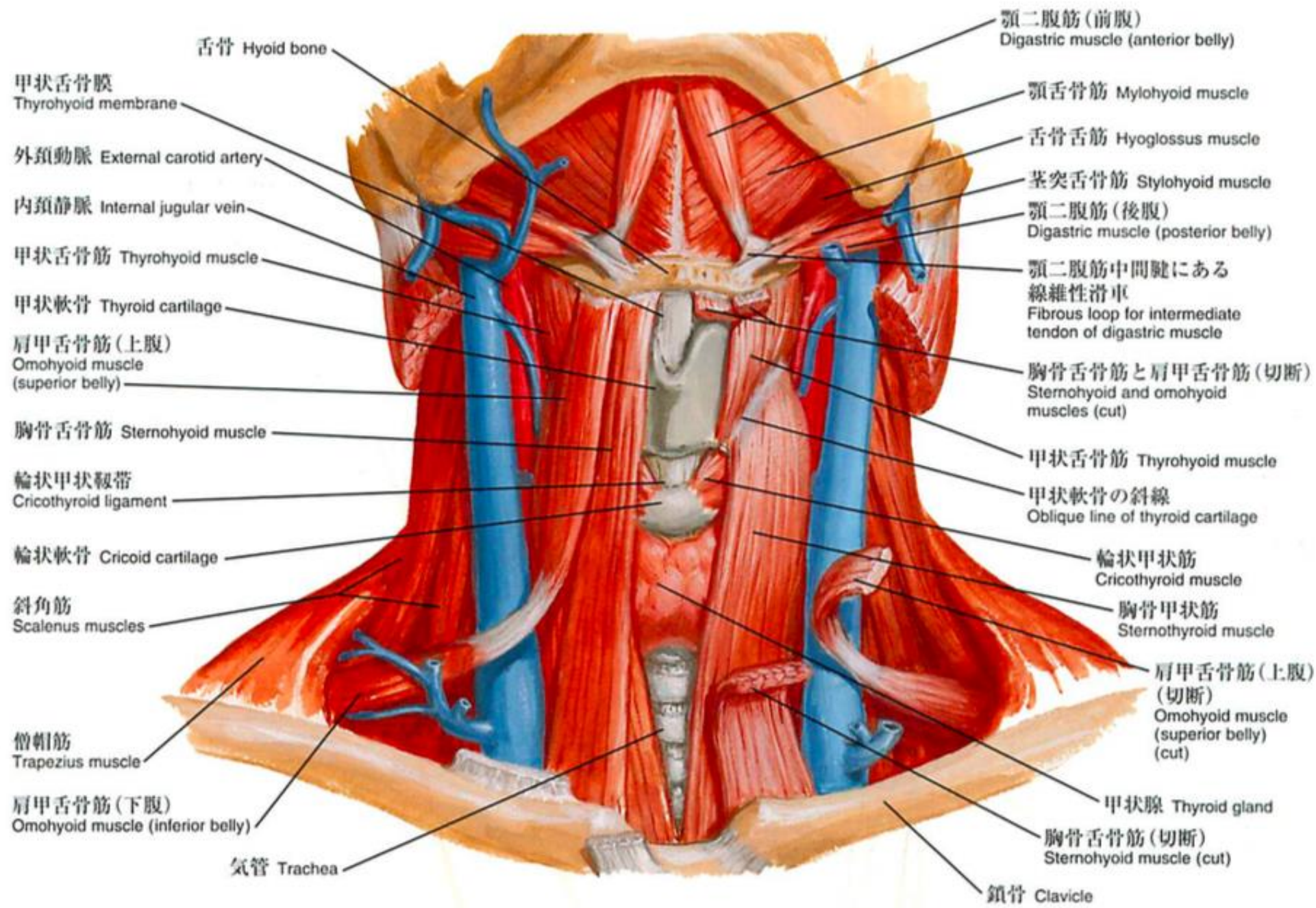
**S**tridor 吸気時喘鳴

**S**niffing position 匂いを嗅ぐ時のように首を突き出した姿勢

**S**laver よだれ

**S**ounds weird 声が変わる（こもった声、嗄声）





# 経過

- ヒドロコルチゾン 300mg iv + 緊急気管切開術 施行
- バイタルは安定して経過
- 耳鼻科常勤医なしのため転院搬送

その後・・・

- ABPC/SBT投与で症状、所見とともに徐々に軽快
- 13日後に気管カニューレ抜去
- 17日後に退院