左下腹部痛・下痢・血便で緊急入院となった一例

70代　男性

【主訴】

嘔気嘔吐・左下腹部痛・下痢・血便

【現病歴】

〇年△月25日夕食に牡蠣・魚・鶏肉の鍋を食べ、26日朝にも残り物を電子レンジで温めて食べた。その後から嘔気と10回以上の嘔吐が出現したため、同日午後に当院外来を受診。大腸炎疑い・憩室炎疑いでCVA/AMPCとAMPCを処方され、翌日再診として帰宅した。その帰宅途中に5～6回の下痢があり、そのうち1回は下衣が汚染するほどの血便だった。帰宅後の23時頃にも再び10回以上の嘔吐があったが、その後は嘔気嘔吐・下痢の症状は落ち着いた。翌27日に当院外来を受診した。

70代　男性

【既往歴】

＃脊髄小脳変性症　＃肝膿瘍　＃慢性胆のう炎（胆摘後）
＃高血圧　＃脂質異常症　＃過活動膀胱

【常用薬】

・セレジストOD錠5mg2錠1日2回朝夕食後
・アムロジピンOD錠2.5mg1錠1日1回朝食後
・プロピベリン塩酸塩錠20mg1錠1日1回朝食後
・ウルソデオキシコール酸錠100mg3錠1日3回毎食後

70代　男性

【生活歴】

・喫煙歴：なし
・飲酒歴：なし
・職業：無職（60歳で退職した）
・家族：独居。妻がいるが別居している。
・ADL・IADL：自立
・認知機能：正常
・介護保険：なし
※身障手帳　脊髄小脳変性症による下肢機能障害3級

70代　男性

【生活歴】

- 海外渡航歴：なし
- ペット・爬虫類接触：なし
- 直近の抗菌薬使用歴なし
- sick contact：なし
- MSM：なし
- 下痢歴・血便歴：なし

review of systems

- 全身症状：発熱なし　悪寒なし　倦怠感なし　体重減少なし
- 皮膚：発疹なし　掻痒感なし
- 呼吸器：咳なし　痰なし　喘鳴なし　呼吸困難なし
- 循環器：胸痛なし　動悸なし　浮腫なし　起座呼吸なし
- 消化器：腹痛なし　悪心なし　嘔気なし　嘔吐なし　下痢あり　血便あり　空腹感なし
- 泌尿生殖器：排尿時痛なし　頻尿なし　排尿困難なし　血尿なし
- 筋骨格系：関節痛なし　腫脹なし
- 神経：しびれ感なし　脱力なし　呂律障害なし　失神なし

バイタルサイン

GCS:E4V5M6　JCS:清明
T:36.8度
HR:91回/分（整）
BP:105/83mmHg
SPO2:95%(room air)

身体所見

- 活気あり　顔色良好　発語良好
- 眼球結膜に黄疸なし　眼瞼結膜に蒼白なし
- 頸部リンパ節に腫脹なし　甲状腺腫大なし
- 心音整　心雑音なし
- 両肺ともエア入り良好　肺雑音なし
- 腹部平坦軟　腹部膨満なし　Murphy徴候なし　筋性防御なし　腸蠕動音は減弱している　左下腹部に圧痛あり　右下腹部に圧痛なし
- 四肢・関節に冷感や熱感・腫脹なし　両上肢に浮腫なし　両下腿前面や足背に浮腫なし

症例サマリー

- 脊髄小脳変性症、肝膿瘍・慢性胆のう炎（胆摘後）の既往があるADL自立した独居の70代男性。
- ○年△月25日夕食に牡蠣・魚・鶏肉の鍋を食べ、26日朝にも残り物を電子レンジで温めて食べた。その後から嘔気と10回以上の嘔吐が出現したため、同日午後に当院外来を受診。大腸炎疑い・憩室炎疑いでCVA/AMPCとAMPCを処方され、翌日再診として帰宅。その帰宅途中に5～6回の下痢があり、そのうち1回は下衣が汚染するほどの血便だった。帰宅後の23時頃にも再び10回以上の嘔吐があったが、その後は嘔気嘔吐・下痢の症状は落ち着いた。翌27日に当院外来を受診した。

鑑別診断

- 最もあり得る病態：ウィルス性腸炎　細菌性腸炎
- 次にあり得る病態：虚血性大腸炎　大腸憩室炎
- 見逃してはいけない病態：
  急性虫垂炎　潰瘍性大腸炎　クローン病　大腸がん
  (＋　DKA　HHS　腸閉塞　イレウス…)

血液検査・画像検査

【血算】

WBC 19200 / μl、RBC 528 万/ μl、Hb 16.3g/dl、HCT 46.9%、MCV 88.8 fL、MCH 30.9 pg、MCHC 34.8%、PLT 18.0万/ μl、好中球 85.4%、好酸球 0.1%、好塩基球 0.1%、単球 4.3%、リンパ球 10.1%

【生化学】

T-Bil 2.85mg/dl、D-Bil 0.17mg/dl、AST 17U/L、ALT 14U/L、ALP 191IU/L、LDH 195U/L、γ-GTP 14IU/L、CPK 71IU/L、BUN 42.9mg/dl、Cre 1.17mg/dl、eGFR 48.1mL/min/1.73m2、CC r 57.3ml/min、Na 142mEq/L、K 3.8mEq/L、Cl 103mEq/L、血糖 131mg/dl、
溶血なし、乳びなし、CRP 21.79mg/dl

血液検査・画像検査

【尿定性】
色調 黄色、混濁（+）、PH 5.5、尿蛋白(+)、尿糖（+-）、ケトン体(+)、ビリルビン（-）、ウロビリノーゲン（+-）、尿潜血（-）、亜硝酸塩（-）、比重1.036、白血球（-）

【心電図】
同調律　有意なSTT変化なし

【胸部XR】
両肺ともに透過性低下なし　CP angle sharp　心拡大なし

【腹骨盤部CT】
下降結腸では全周性の壁の浮腫性肥厚と周囲脂肪織混濁があり、炎症や感染を考える

診断

細菌性大腸炎

急性腎障害；腎前性腎障害　脱水によるもの

入院後経過

- 入院時に血培2セットと便培採取。
- バイタルサインは安定し、活気もあり、全身状態は保たれていたため、抗菌薬は使用せず、絶食飲水可・補液管理とした。
- 突然に発症した左下腹部痛・下痢・血便の病歴とCT所見より虚血性腸炎を疑い、第2病日に下部消化管内視鏡検査を実施。左横行結腸まで観察し、壊死やびらんした粘膜を認め、虚血性腸炎が疑われた。7か所から生検を実施。

入院後経過

- 第3病日の採血では炎症反応改善し、左下腹部の圧痛は残存していたが他に自覚症状なく、空腹感も出てきたため、昼から重湯より食事開始。食上げは1食1進で全粥までとした。食事開始に伴い補液終了とした。
- 食事摂取開始後も症状の増悪なく、全量摂取と摂食良好であり、全粥までスムーズに食上げできた。
- 第5病日には左下腹部の圧痛も無くなり、他の腹部症状の増悪も認めなかったため、第6病日に退院とした。

入院後経過

- 入院時に採取した血培2セットはともに陰性であった。
- 便培も赤痢菌、サルモネラ、ビブリオの発育を認めず、またCD抗原も陰性であった。
- 病理生検の結果、7ヶ所のうち2か所から腺管の立ち枯れ像を認め、虚血性腸炎として矛盾しなかった。

最終診断

- 虚血性腸炎
- 急性腎障害；腎前性腎障害　脱水によるもの

急性下痢症

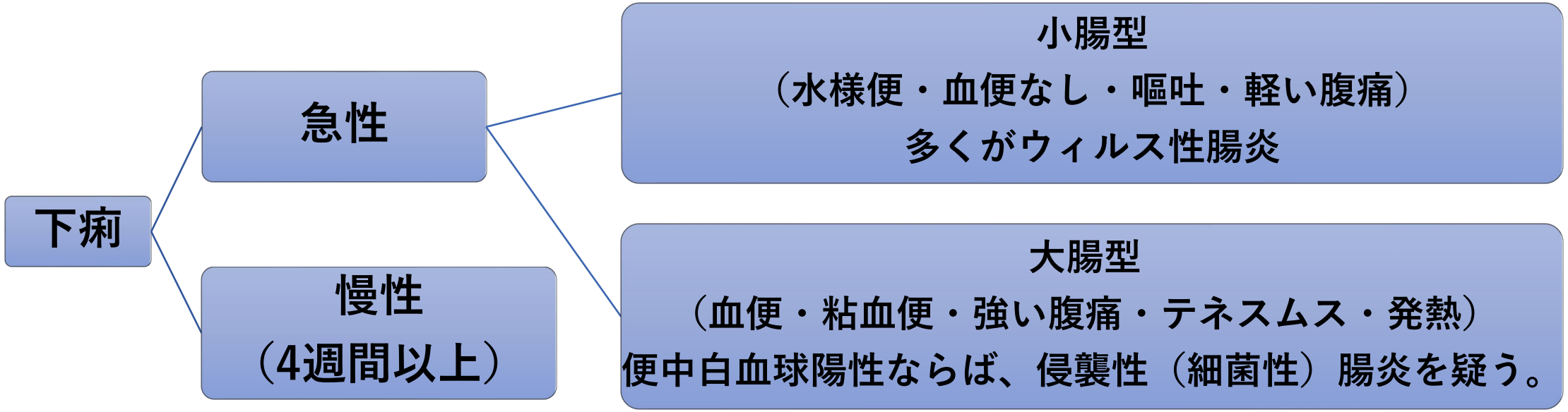
下痢
急性
慢性
（4週間以上）
小腸型
（水様便・血便なし・嘔吐・軽い腹痛）
多くがウィルス性腸炎
大腸型
（血便・粘血便・強い腹痛・テネスムス・発熱）
便中白血球陽性ならば、侵襲性（細菌性）腸炎を疑う。

急性下痢症の鑑別

- 急性下痢症のほとんどはウィルス性を含む感染性腸炎である。
- 食事歴；
牛豚鶏肉・卵→サルモネラ　鶏肉→カンピロバクター
豚肉→エルシニア　魚介類→腸炎ビブリオ
カキなどの2枚貝→ノロウィルス
生肉（レバー）・生野菜・井戸水→腸管出血性大腸菌
- イヌ・ネコ、カメなどの爬虫類との接触歴；サルモネラ
- 6週以内の抗菌薬使用歴；クロストリジウム・ディフィシル感染症
- 海外渡航歴；旅行者下痢症（厚労省検疫所FORTH）

急性下痢症の鑑別

- 下痢歴・血便歴；炎症性腸疾患・大腸がん
- 同性間性行為（肛門性交）；HIV感染症（急性期）、赤痢アメーバ、淋病、梅毒、クラミジア、クリプトスポリジウム
- 薬剤歴；
消化器系（下剤、制酸薬、経管栄養）
循環器系（ジゴキシン製剤、キニジン製剤、利尿薬）
その他（NSAIDs、抗うつ薬、抗がん薬、カフェイン、アルコール、コルヒチン）
- 慢性疾患に伴うもの；
慢性膵炎、甲状腺機能亢進症（甲状腺クリーゼ）、糖尿病、副腎不全…

虚血性大腸炎

- 大腸栄養血管の可逆性閉塞に基づく一過性の大腸粘膜虚血によって生じる疾患である.
- 病態は不明。心原性や微小血管の攣縮，細動脈硬化などの血管側因子と，腸管内圧亢進および腸蠕動異常などの腸管側因子が絡み合い，腸粘膜あるいは腸管壁の血流低下を引き起こして虚血状態を作ると推定されている。

虚血性大腸炎

- 高齢者や高血圧，糖尿病，腎臓病，動脈硬化，脳血管障害，心不全などの病気にかかっている方が発症しやすいといわれている。便秘や排便後に腸壁が強度に収縮することで血流障害が起こり虚血になることもあるため，若年者で発症する場合もある。血管炎や膠原病や一部の感染性腸炎など，他の病気との関連で生じることもある。

虚血性大腸炎

- 重症度とその経過から，一過性型（60％），狭窄型（30％），壊疽型（10％）の3つに分類される。壊疽型はまれではあるが予後不良である。
- 典型的には激しい腹部疝痛に続く鮮血便，頻回の水様下痢を三大症状とする。

診断基準

【虚血性大腸炎の診断基準】

①腹痛と下血で急激に発症

②直腸を除く左側結腸に発生

必須 ③抗生部質の未使用

必須 ④糞便あるいは生検組織の細菌培養が陰性

⑤特徴的な内視鏡像とその経時的変化

急性期：発赤、浮腫、出血、縦走潰瘍

慢性期：正常～縦走潰瘍瘢痕（一過性型）

管腔狭小化、縦走潰瘍瘢痕（狭窄型）

⑥特徴的なX線像とその経時的変化

急性期：母指圧痕像、縦走潰瘍

慢性期：正常～縦走潰瘍瘢痕（一過性型）

管腔狭小化、縦走潰瘍瘢痕、嚢形成（狭窄型）

⑦特徴的な生検組織像

急性期：粘膜上皮の変性・脱落・壊死、再生、出血、水腫、タンパク成分に富む滲出物

慢性期：担鉄細胞

「日本医師会　日本医師会雑誌第141巻.特別号(2)　消化器疾患診療のすべて」より抜粋

好発部位

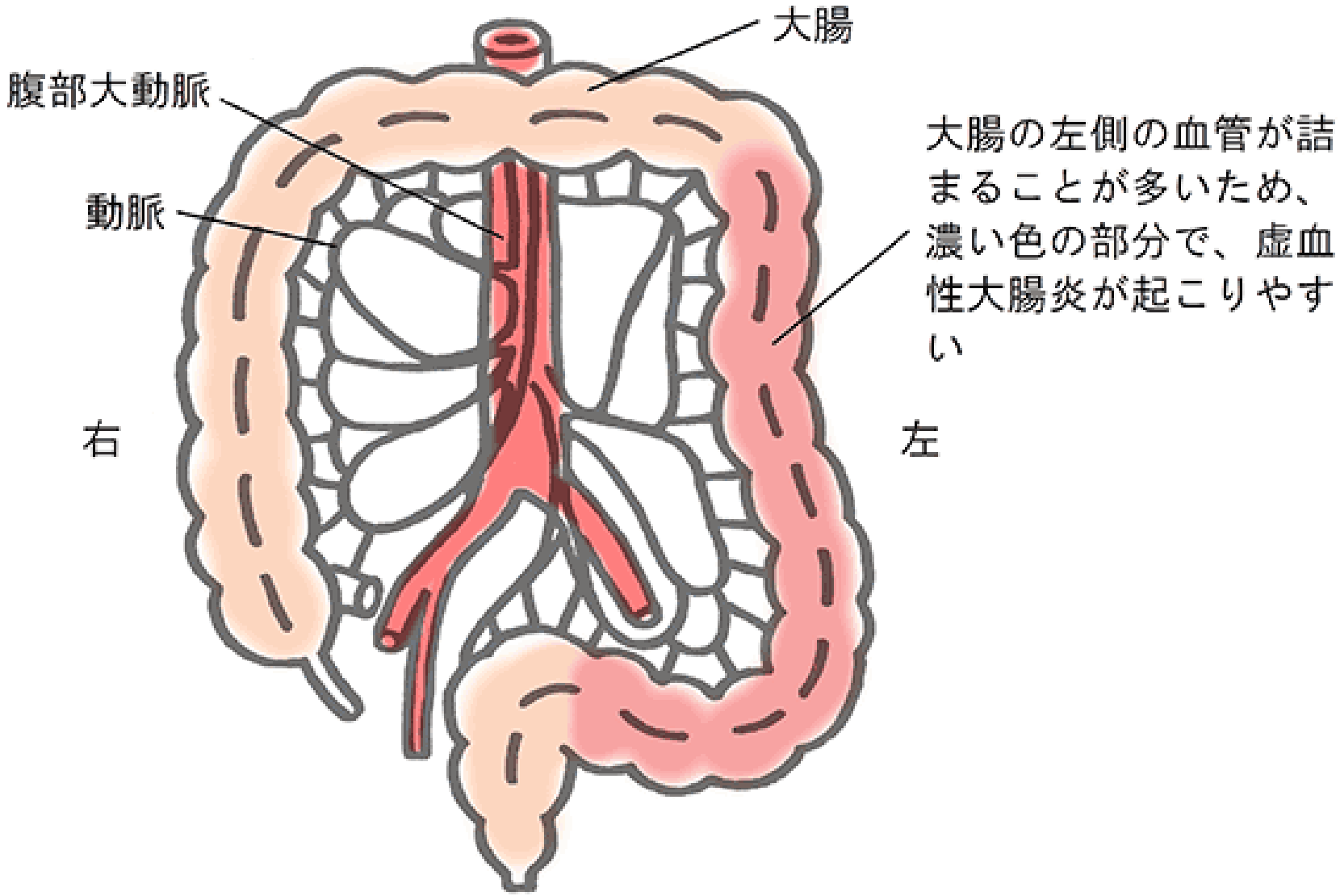
大腸
腹部大動脈
動脈
大腸の左側の血管が詰まることが多いため、濃い色の部分で、虚血性大腸炎が起こりやすい
右
左

正常な大腸粘膜

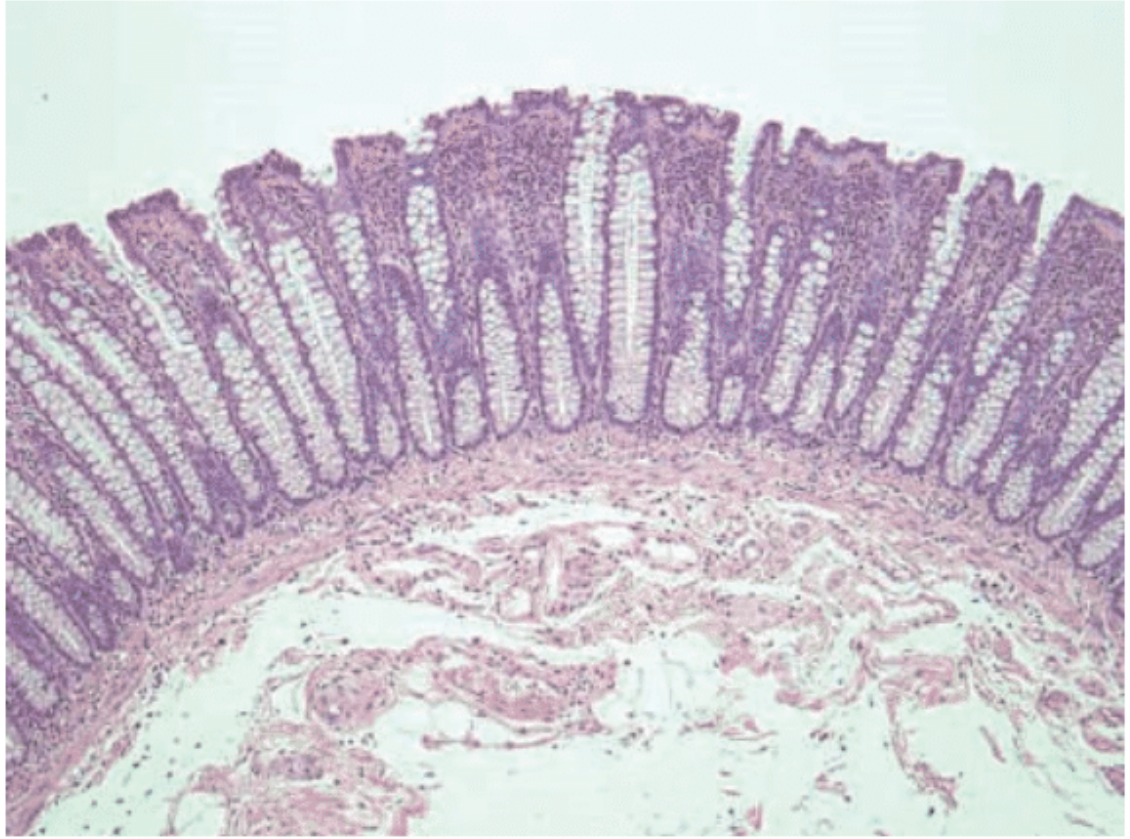

腺管の立ち枯れ像

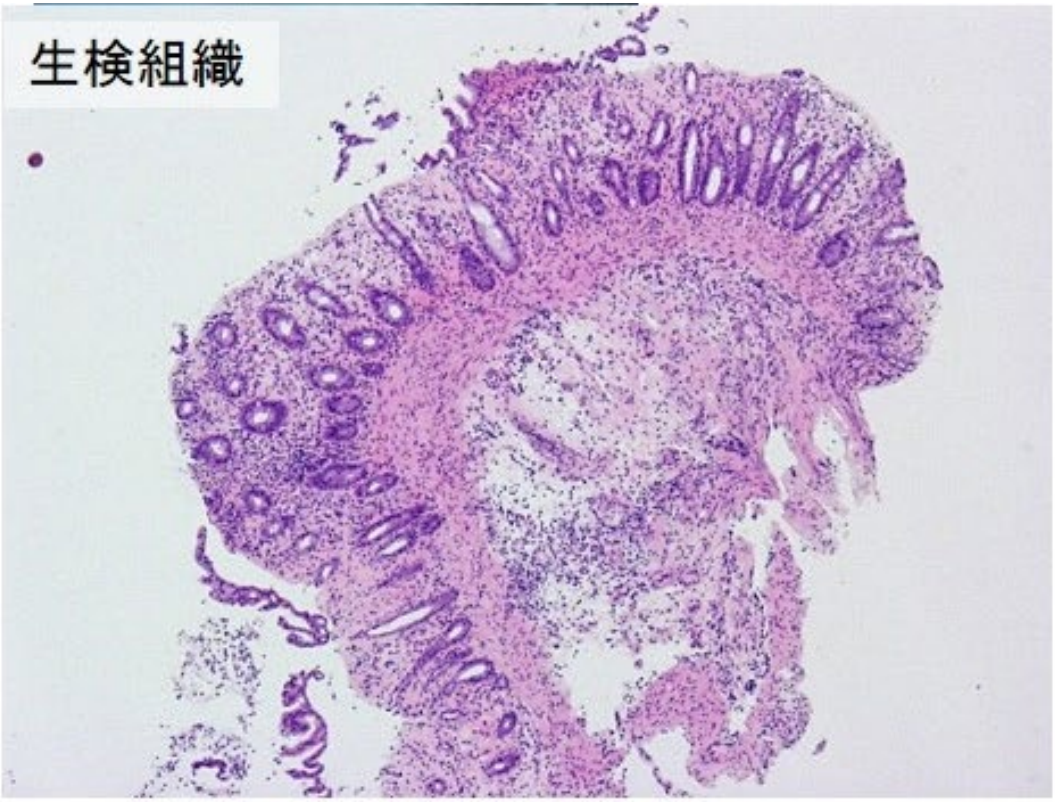

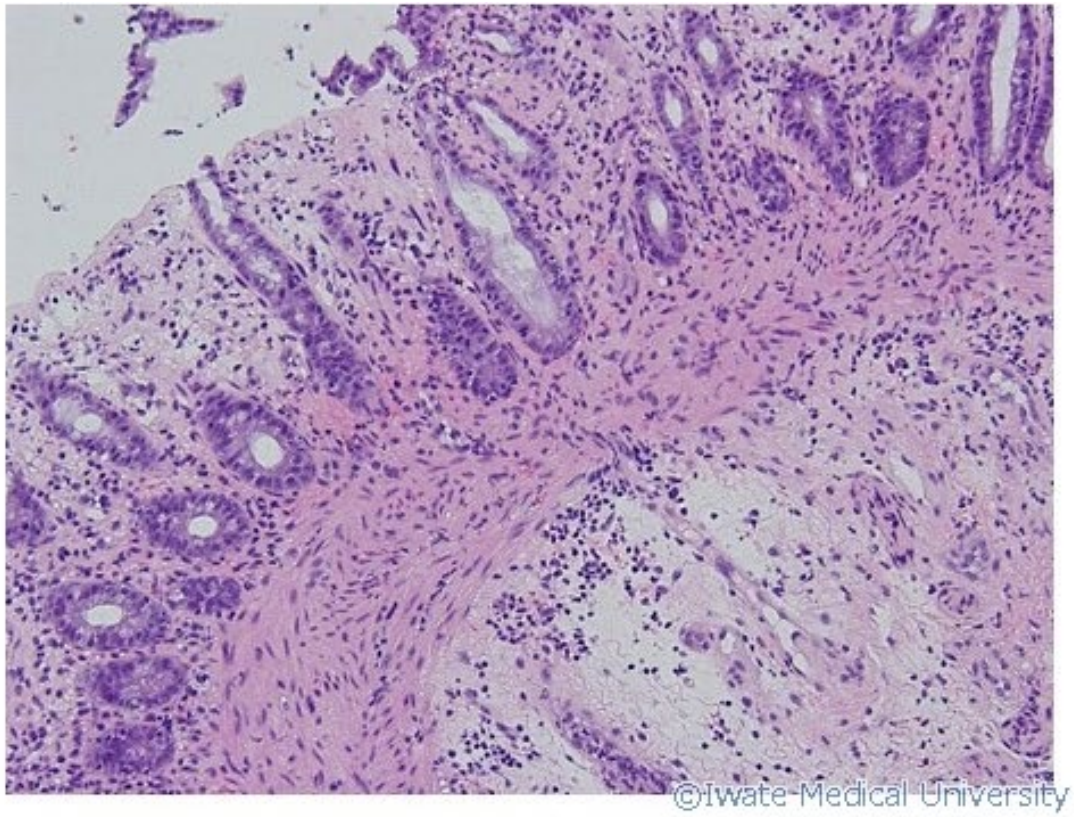

治療

【一過性型・狭窄型】

- 原則として保存的治療。
- 腸管の安静のため絶食。
- 脱水予防のため輸液。
- 炎症反応上昇があれば抗菌薬投与。
- 狭窄型は内視鏡検査によるフォローが必要。通過障害が出現したら外科手術を検討。

【壊疽型】

- 緊急外科手術の適応。

Take　home　messages

- 下痢症の診療では、詳細に病歴聴取をすることが重要である。
- 特長的な症状と発症の時間経過を聴き逃さない。
- 腹部の触診や聴診、肛門直腸診により基本的な情報が得られる。
- 虚血性大腸炎は、典型的な経過を辿る。
- 虚血性大腸炎の確定診断にはCTや内視鏡検査が必要だが、病歴聴取でかなり鑑別される。